Zwei Fälle ausgetragener Gravidität bei fibromatös degenerirtem uterus.

Inaugural-Dissertation

der

medicinischen Facultät zu Königsberg i. Pr.

zur

Erlangung der Doctorwürde

in der

Medicin, Chirurgie und Geburtshilfe

vorgelegt und nebst beigefügten Thesen

öffentlich vertheidigt

am Sonnabend den 25. Juli 1896, Mittags 12 Uhr

von

Kurt Schmarsow,

prakt. Arzt.

Opponenten:

Herr **Bruno Tamm**, prakt. Arzt.

Herr Dr. med. **Paul Junius**, prakt. Arzt.

Königsberg i. Pr.

Druck von M. Liedtke, Bergplatz 7.

1896.

Meinem

lieben Bruder **Edmund**

gewidmet.

Die Ansichten über den Einfluss, welchen Fibrome des uterus auf Conception, Schwangerschaft und Geburt ausüben, sind, soviel auch darüber im Laufe der Zeit in der Litteratur bekannt geworden ist, bis jetzt noch immer getheilt. Dass Conception möglich ist, darüber dürfte man wohl nicht mehr im Zweifel sein nach den zahlreichen Beobachtungen, die darüber gemacht sind, und dass sie unter schwierigeren Verhältnissen bei einem fibromatös erkrankten uterus, als bei einem normalen eintritt, glaube ich, bedarf auch kaum der Erläuterung. Denn einmal wird dem Ei bei ersterem nicht der günstige Boden der normalen Uterusmucosa zur Ansiedelung geboten, und zweitens kommt das Ei bei den gewöhnlich profusen Menstruationsblutungen und den auch zwischen den einzelnen Perioden noch öfters auftretenden Haemorrhagieen wohl oft überhaupt nicht dazu, sich an irgend einer Stelle der Uterusschleimhaut inseriren zu können. Wie steht es weiter mit dem Abort und der rechtzeitigen Geburt bei Complication von Schwangerschaft mit Fibromen? Zunächst leuchtet

es von vorne herein ein, dass ein fibromatös erkrankter uterus wegen seiner pathologisch veränderten Schleimhaut und der so häufig auftretenden Haemorrhagieen mehr zu einem Abort disponirt, als ein uterus mit normaler Schleimhaut. So kommen denn auch nach Hüter — das Myom des uterus als Geburtshinderniss. Berl. klin. Wochenschr. XXIX. 6. 1892 — Geburten, welche durch Myome des uterus komplizirt sind, sehr selten vor. Im Gegensatz dazu behauptet Hofmeier — Ueber den Einfluss der Fibromyome des uterus auf die Conception, Schwangerschaft und Geburt. Zeitschrift für Geburtshilfe und Gynäkologie. Bd. XXX Heft 1 No. IV — „dass die Gefahren der vorzeitigen Unterbrechung der Gravidität bei Myomen keine grosse ist, ja keine grössere, als bei der gewöhnlichen Schwangerschaft."

Es würde sich daher bei diesen entgegengesetzten Ansichten darum handeln, festzustellen, ob Abortus unter sonst gleichen Verhältnissen bei einem fibromatös entarteten uterus häufiger vorkommt, als bei einem normalen, um einen definitiven Schluss ziehen zu können.

Zwei Fälle von ausgetragener Gravidität bei fibromatöser Entartung der Uteruswand, von denen besonders der eine durch seinen Geburtsverlauf unser Interesse in Anspruch nimmt, sind in den letzten Jahren in der hiesigen Königlichen Frauenklinik beobachtet und mir zur weiteren Verwerthung von Herrn Geheimrath Dohrn freundlichst übergeben worden.

Fall I.

Am 4. December 1894 erschien unter den Patientinnen in der Poliklinik eine Frau, die über Schmerzen im Unterleib klagte, welche bereits eine Woche lang beständen. Die letzte Menstruation ist nach ihrer Angabe Anfang April 1894 aufgetreten. Die oberflächliche Untersuchung ergab Gravidität im VIII. Monat und mehrere Tumoren im abdomen und kleinen Becken.

Diagnose: uterus gravidus mens. VIII. Multiple Fibrome des uterus.

Es wurde der Frau gerathen, in nächster Zeit, falls die Schmerzen nicht nachliessen oder gar stärker würden, sich zur Aufnahme in die Klinik zu melden. Schon damals, $4^1/_2$ Wochen vor der Geburt, glaubte der Sekundärarzt der hiesigen Klinik und ich, die wir die Patientin untersucht hatten, dass die Geburt ohne operatives Einschreiten wohl schwerlich spontan zu Ende gehen werde.

In der Folgezeit liessen die Schmerzen nach.

Am 2. Januar 1895 erschien Patientin wieder und klagte über dieselben Schmerzen. Zugleich bat sie um Aufnahme in die Klinik, da bereits seit dem 1. Januar 1895 Abends 10 Uhr Wehen eingetreten wären. So wurde denn Patientin in die Klinik aufgenommen.

Anamnese.

J. L., Arbeiterfrau aus K., 38 Jahre alt, ist von ihrer Mutter genährt worden; wann sie gehen gelernt hat, weiss sie nicht anzugeben. Als Kind will sie stets

gesund gewesen sein, und auch später hat sie, abgesehen von chlorotischen Beschwerden sich stets wohl gefühlt. Die erste Periode trat im 17. Lebensjahre auf. Seitdem ist Gravida regelmässig alle vier Wochen unter viertägiger Blutung mit Schmerzen im Unterleib menstruirt worden. Gravida hat bereits zwei Geburten durchgemacht, die erste vor $2^1/_2$ Jahren, die zweite ein Jahr darauf. Das erste Kind lebt und ist gesund, das zweite soll an einem Geschwür in der Kniekehle im Alter von $5^1/_2$ Monaten gestorben sein. Beide Geburten verliefen normal. Die jetzige Schwangerschaft ist bis vor $5^1/_2$ Wochen im Allgemeinen normal verlaufen. Seitdem bestehen Schmerzen im Unterleib, und vor 14 Tagen bemerkte Gravida eine Geschwulst im Unterleib rechts; vorher ist ihr dieselbe nie aufgefallen.

Status praesens.

Mittelgrosse Blondine in mässigem Ernährungszustand ohne Oedeme oder Exantheme. Varicen sind nicht vorhanden, ebensowenig Spuren von Rhachitis. Die Brüste zeigen keine Besonderheiten.

Abdomen stark aufgetrieben. Nabel verstrichen, linea alba schwach pigmentirt. Die Abdominalhöhle ist ausgefüllt durch den etwas nach links von der Mittellinie verlagerten, linkerseits den Rippensaum fast erreichenden uterus gravidus. Die Frucht liegt in erster Schädellage. Die Uterinwandungen zeigen eine unregelmässige Consistenz. Der fundus erscheint in seiner Musculatur stärker und härter als das corpus. Oberhalb des rechten queren Schambeinastes befindet sich ein mit der Uterin-

wand in Zusammenhang stehender platter, ca. faustgrosser harter Tumor von ziemlich glatter Oberfläche, nur rechts oben finden sich einige schmerzhafte Unebenheiten. Der Tumor ist mit den Bauchdecken nicht verwachsen und lässt sich mit dem uterus zusammen leicht bewegen.

Beckenmaasse:

Distantia spinarum: 24,5 cm,
Distantia cristarum: 27,5 „
Conjugata externa: 19,5 „

Die conjugata diagonalis konnte nicht gemessen werden, weil das promontorium wegen des das kleine Becken ausfüllenden Tumors nicht erreichbar war.

Innere Untersuchung vom 2. I. 95. Introitus weit. Das linke und hintere Scheidengewölbe ist bis fast zum introitus hinabgedrängt durch einen beinahe das ganze kleine Becken ausfüllenden prall elastischen Tumor; nur vorne und nach der rechten Seite hin hat der Finger genug Spielraum, um zu der ganz nach oben verschobenen weichen portio zu gelangen, deren äusserer Muttermund klafft. Bei dem Versuch den uterus in die Höhe zu ziehen, folgt der letztgenannte Tumor nicht, nur bei seitlichen Deviationen des uterus merkt man in dem Tumor kleine Bewegungen. Ein Zusammenhang der beiden Tumoren mit einander ist nicht nachweisbar (Fig. I).

Innere Untersuchung vom 4. I. 95 Vm. 9 Uhr.

Der Muttermund ist Fünfmarkstück gross eröffnet, über demselben liegt der glatte Schädel, auf dem rechten Beckenrande stehend. Rechts ist die kleine Fontanelle fühlbar, links hinter dem unteren Uterinsegment verdicktes

Gewebe, welches sich aber weich anfühlt, muthmasslich ein Theil des vorher angeführten Neoplasmas.

Am 5. I. 95 Abends setzen ausserordentlich starke und schmerzhafte Wehen ein, sodass sich Kreissende im Bett hin und her wirft. Foetale Herztöne gut. Die $7^1/_2$ Uhr Abends vorgenommene innere Untersuchung ergiebt, dass der im kleinen Becken liegende Tumor zwar noch die Kreuzbeinhöhlung vollkommen ausfüllt, jedoch etwas flacher und weniger resistent geworden zu sein scheint. Der Muttermund ist stark Fünfmarkstück gross eröffnet. Die hintere Muttermundslippe ist wulstig angeschwollen. Der rechte Saum des Muttermundes liegt in der Höhe und erreicht die rechte linea terminalis. Durch die während der Wehe sich stark vorwölbende Eiblase fühlt man den sich fest in den Muttermund einstellenden Kindsschädel.

Unter zunehmender Wehenthätigkeit erfolgt $9,^{10}$ Uhr Abends die spontane Geburt eines lebenden Kindes, welches ausser leicht verschieblichen Schädelknochen keine Abnormitäten aufweist. Blutung minimal.

Es tritt eine Wehenpause von zwei Stunden ein, während welcher kein Blut abgeht.

Abends $11,^{30}$ Uhr wird die placenta nebst sämmtlichen Eihäuten spontan ausgestossen. Die Eihäute sind durch Meconium schmutzig braungelb verfärbt. Der Riss in dem sehr resistenten chorion sitzt seitlich, der Amnionriss mehr central.

Der Verlauf des Wochenbetts war im Allgemeinen ein normaler. Nur in den beiden ersten Tagen traten Nachwehen und vom dritten bis fünften Tage Schmerz-

haftigkeit im Unterleib auf, die aber nach reichlicher Stuhlentleerung wich. Die Involution des uterus ging wenig langsamer als normal vor sich. Am zwölften Tage war er nur noch um $3^1/_2$ cm vergrössert. Wöchnerin hat das Kind selbst genährt.

Innere Untersuchung vom 17. I. 95.

Introitus weit. Unmittelbar dahinter stösst der untersuchende Finger auf einen prallen Tumor, der fast das ganze kleine Becken ausfüllt bis auf einen kleinen Raum rechts, in dem höher oben die weiche portio steht. Bei combinirter Untersuchung fühlt man mit der linken Hand durch die Bauchdecken zwei weitere Tumoren, von denen der eine von harter Consistenz rechts die Höhe der Darmbeinschaufel erreicht und sich nach unten bis zum kleinen Becken hin verfolgen lässt, während der zweite von weicherer Consistenz durch einen Einschnitt vom ersteren getrennt, dessen höchste Kuppe etwas überragend, linkerseits drei Finger breit von der Darmbeinschaufel entfernt bleibt und sich nach unten weiter in das kleine Becken hin fortsetzt. Zwischen den beiden letzteren Tumoren ist eine Furche vorne durch die Bauchdecken deutlich fühlbar und ist ersterer gegen den zweiten verschieblich. Bei den Bewegungen der Tumoren folgt die portio bald mehr bald weniger ausgiebig. Die Sondirung des uterus ergiebt einen nach rechts verlagerten um $3^1/_2$ cm verlängerten uterus. Der uterus selbst liegt hinter den beiden letztgenannten Tumoren. (Fig. II.)

Am 17. I. 95 werden Mutter und Kind gesund entlassen, erstere mit der Weisung, sich nach 6 Wochen wieder vorzustellen.

Die Frau hat dieser Aufforderung nicht Folge geleistet.

Es handelte sich also in dem beschriebenen Fall um multiple subserös gelegene Fibrome des uterus bei bestehender Gravidität.

Es beweist der Fall zunächst, dass eine Conception bei Uterusfibromen wohl möglich ist, da dieselbe erfolgt ist, als sich die Fibrome bereits entwickelt hatten; dafür sprach die Grösse der Tumoren. Bei subserösen Fibromen werden wir mit der Möglichkeit einer Conception um so eher rechnen dürfen, als dieselben auf die Veränderungen des Endometriums, welche mit Uterusfibromen einhergehen, und die sonst einer Ansiedelung des Eis in der Uterinhöhle entgegenstehen, unter den fibromatösen Erkrankungen der Gebärmutter am wenigsten Einfluss haben. Sodann schliessen wir aus dem Fall, dass die Schwangerschaft ihr normales Ende erreichen kann, und endlich, dass man in solchen Fällen das exspectative Verfahren zunächst einschlagen darf. Sehen wir uns die Abbildung I an, so scheint es zwar fast ausgeschlossen, dass hier das Kind per vias naturales geboren werden konnte. Hätte es sich um Fibrome von derber Consistenz gehandelt, so wären sie gewiss ein absolutes Geburtshinderniss gewesen, und so wäre es wohl ohne Frage zum Kaiserschnitt resp. zur Porro-Operation — nach Apfelstedt, Archiv für Gynäkologie 1894. Bd. 48, Heft 1 würde es sich bei Uterusmyomen nur um letztere handeln — gekommen. Da aber der Tumor im kleinen Becken von prall elastischer Consistenz war, so durfte man das exspectative Verfahren in diesem Falle ein-

schlagen, da man oft zu beobachten Gelegenheit gehabt hat, wie intra partum der kindliche Schädel durch ein Becken, welches derartig verengt war, dass ca. $^3/_4$ des Beckeneingangs und kleinen Beckens durch solche Fibrome ausgefüllt war, hindurch gefunden hat, indem er sie platt gedrückt zur Seite schiebt, wobei er allerdings nicht in geringem Masse aktiv vom uterus unterstützt wird, der die Tumoren dann nach oben zu ziehen strebt. Ausserdem hat man beobachtet, wie Fibrome nach einer Geburt sich verkleinerten — Spontane Rückbildung von Fibromyomen nach der Entbindung von Dr. Herm. Löhlein (Zeitschr. für Geburtsh. und Gynäkol. I. 1. p. 120. 1877) — ja sogar vollständig schwanden, sodass nicht einmal, wenn die Geburt glücklich überstanden war, eine spätere Operation nöthig wurde. So schreibt Scanzoni — Ueber spontane Elimination der Gebärmuttergeschwülste von Alfred. H. M'Clinton (Dubl. Journ. XLV. p. 20 [No. 89] Febr. 1868) — dem puerperium einen grossen Einfluss auf die Transformation und Resorption von Fibroiden zu. Er beobachtete, wie ein mit voller Gewissheit diagnosticirtes männerhandgrosses Fibroid während der Wochenzeit verschwand, sodass nach sechs Wochen keine Spur mehr von dieser Geschwulst aufgefunden werden konnte, welche 11 Jahre lang bestanden hatte. Derartige Fälle sind mehrfach in der Litteratur bekannt geworden. So sind in der „Klinik der Geburtskunde. Beobachtungen und Untersuchungen aus der Gebäranstalt zu München, von Dr. C. Hecker und Dr. C. Buhl, Leipzig 1861“ sub D. Pathologie der Schwangerschaft und Geburt — vier Fälle

von Complication der Schwangerschaft und Geburt mit Fibroiden des uterus zusammengestellt, bei deren zweien die Fibroide im Wochenbett verschwanden, und zwar wird nach Hecker muthmasslich jene Neubildung in Folge eines bereits in der Schwangerschaft eintretenden Schmelzungsprozesses und breiigen Zerfalls bei der regressiven Metamorphose des uterus mit in den allgemeinen Resorptionsprozess gezogen. Weiter habe ich noch mehrere Fälle von spontaner Ausstossung resp. Resorption von Uterusfibromen in der Litteratur gefunden, die sofort anzuführen mir gestattet sein möge:

Resorption eines kindskopfgrossen Fibroids während des puerperiums von Dr. Ernst Gussmann jun. in Stuttgart (Württemberg. Corr. Bl. XXXVIII. 19. 1868).

Spontane Atrophie einer fibrösen Geschwulst nach der Entbindung von Edmond Alling (Gaz. des Hôp. 92. 1869).

Verschwinden eines Fibroids im uterus nach der Entbindung von Prof. M. Retzius (Hygiea Bd. 23. p. 190).

Fall von Spontanelimination im puerperium von Dr. J. K. Schneider (Schweiz. Corr. Bl. 16. 1872.

Spontane Ausstossung eines submucösen Uterusfibroids nach der Entbindung von San. — R. Dr. L. Fuerst (Arch. f. Gynäkol. XI. 2 p. 393. 1877).

Verschwinden eines submucösen Uterusfibroids in Folge des puerperiums von Dr. Otto Braus (Berl. klin. Wochenschr. XII. 26. 1875).

Beseitigung eines intramuralen Fibroids nach der Entbindung durch einen Eiterungsprozess (Philad. med. Times VIII. p. 171 [No. 239] Jan. 1877).

Freilich sind diese Fälle vollständigen Schwindens der Fibrome nach der Entbindung nach der Ansicht Horwitz's nur Ausnahmefälle. — Spontane Elimination der Fibroide und fibrösen Polypen der Gebärmutter im Wochenbette kommt nur selten vor. Dr. M. Horwitz (Petersb. med. Zeitschrift XIV. 5. p. 249. 1868). — Meist bilden sich die Fibrome nur zurück, um dann allmählich wieder heranzuwachsen. Aber auch selbst unter der Voraussetzung, dass die hier vorhandenen Fibrome nach erfolgter Entbindung sich nicht verkleinern oder schwinden sollten, sodass also später eine operative Entfernung nothwendig werden würde, scheint mir in einem solchen Falle das exspectative Verfahren vorläufig und ein Aufschub einer eventuellen Myomotomie für eine günstigere Zeit nach beendetem Wochenbett das rationellste Verfahren zu sein.

Fall II.

L. M., geb. Sk., Lehrerfrau aus N., 41 Jahre alt, wurde am 14. XI. 93 in die hiesige Klinik — gynäkologische Abtheilung — aufgenommen.

Anamnese:

Patientin stammt aus gesunder Familie und ist auch selbst als Kind stets gesund gewesen. Seit ihrem 16. Lebensjahre ist sie alle vier Wochen mit fünf- bis sechstägiger Blutung, die stets sehr stark war, unter heftigen Kreuz- und Leibschmerzen menstruirt worden. Im Alter von 35 Jahren hat sie geheirathet und bis jetzt noch keine Geburt durchgemacht. Seit 4 Jahren

bereits klagt Patientin über heftige Schmerzen links im Unterleib. Die Periode ist seitdem auch weiter regelmässig, sehr stark und mit vorhergehenden heftigen Schmerzen aufgetreten. Vor acht Tagen ist Patientin, obwohl es an der Zeit war, nicht menstruirt worden. Bei sehr starken Kreuz- und Unterleibsschmerzen zeigten sich nur sehr wenige Tropfen Blut. Dabei bestand Urinverhalten, Stuhlverstopfung abwechselnd mit Diarrhoe. Auch jetzt noch hat Patientin über Urindrang zu klagen. Die Urinentleerung erfolgt tropfenweise unter starken Schmerzen. Appetit gut. In allerletzter Zeit will Patientin eine Auftreibung des Leibes bemerkt haben.

Status (14. XI. 93).

Mittelgrosse, kräftige Frau in gutem Ernährungszustand. Brustorgane normal. In den unteren Partbieen des abdomens fühlt man einen etwa dem graviden uterus im V. Monat entsprechenden ziemlich festen Tumor, der sich etwas verjüngend in das kleine Becken fortsetzt, gegen dasselbe aber fast gänzlich unverschieblich ist. Die innere Untersuchung ergiebt, dass die portio ganz hoch, hinter dem oberen Rande der Symphyse direkt nach vorne gerichtet ist. Dieselbe ist bedeutend verkürzt und geht unmittelbar in den Tumor über, welcher sich durch das hintere Scheidengewölbe bis tief in das kleine Becken abtasten lässt.

Diagnose: Fibroma uteri intramurale.

Schon am 16. XI. 94 wird Patientin mit der Weisung fortgeschickt, sich nach einiger Zeit zu einer eventuellen Operation wieder einzufinden.

In der Folgezeit fühlte sich Patientin ganz wohl, abgesehen von Unwohlsein, welches Morgens bisweilen mit Erbrechen auftrat. Patientin stellte sich daher erst wieder am 9. Juni 1894 vor, nachdem sie selbst deutliche Zeichen bestehender Gravidität wahrgenommen hatte. Die Periode war seit September 1893 ausgeblieben. Die ersten Kindsbewegungen will sie ca. Ende Januar 1894, und zwar mehr auf der rechten Seite wahrgenommen haben. Am 10. Mai entleerten sich ein Paar Tropfen Blut, von denen Patientin nicht weiter Notiz nahm. Dann aber trat nach ein Paar Tagen eine stärkere Blutung ein, die einen Tag lang anhielt. Darauf blutete Patientin, nachdem die Blutung einen Tag lang gestanden hatte, wieder, worauf tamponirt wurde. Die Blutung stand nun mehrere Tage, dann will Patientin bräunlichen Ausfluss bemerkt haben, der einige Tage anhielt. Seit längerer Zeit bestehen Schmerzen im Kreuz und weisser Ausfluss. Stuhlgang regelmässig. Urinentleerung normal.

Status (9. VI. 94).

Mittelgrosse, sehr anämische Frau. Brustorgane normal, abdomen sehr stark aufgetrieben, in der ganzen Ausdehnung gedämpft, nur eine ca. 3 Finger breite, dem Rippensaum parallel verlaufende Zone ergiebt tympanitischen Schall. Die Resistenz des fast das ganze abdomen einnehmenden Tumors ist mässig hart, zeigt keine Fluctuation. Links und etwas oberhalb des Nabels fühlt man den Kindsschädel, etwas weiter nach rechts oberhalb des Nabels sind foetale Herztöne in normaler Frequenz deutlich hörbar.

Diagnose: Uterus fibromatosus. Graviditas.

14. VI. 94. Es sind verschiedentlich geringe Wehen und bald mehr bald weniger starke Blutungen aufgetreten. Seit gestern fliesst auch eine ziemlich reichliche Menge Fruchtwasser ab. Herztöne sind noch immer deutlich hörbar.

15. VI. 94. Abends 8 Uhr. Die Wehen werden bedeutend stärker, es tritt eine stärkere Blutung auf. Die innere Untersuchung ergiebt, dass der Muttermund für die halbe Hand durchgängig ist und eine Hand vorliegt. Unter aseptischen Cautelen wird die innere Wendung vorgenommen; es gelingt ziemlich leicht, die an sich tiefer liegende Beckenendparthie dem Muttermund nahe zu bringen und nach Eingehen mit der halben Hand einen Fuss zu erfassen. Derselbe wird angezogen. Die Umdrehung macht keine Schwierigkeiten. Nach Feststellung des Steisses steht die Blutung. Die weitere Ausstossung wird der Natur überlassen. Um 10 Uhr ist der Puls in der Nabelschnur erloschen. Um 11 Uhr Abends erfolgt die Ausstossung des Kopfes. Es erfolgt keine Blutung. Die placenta wird zunächst in utero gelassen. Sie wird spontan um $12^1/_2$ Uhr ausgestossen. Die Blutung ist minimal. Das Kind, ein Knabe, wiegt 3500 gr. An die Wendung wurde nicht die Extraction angeschlossen, obwohl der Puls in der Nabelschnur kaum fühlbar und sehr unregelmässig war, weil die Frau durch die voraufgegangenen Blutungen schon so angegriffen war, dass alles, was eine Veranlassung zu einer stärkeren Blutung in der Nachgeburtsperiode hätte geben können, thunlichst vermieden

werden musste. Ausserdem machten die bereits erfolgten Blutungen es klar, dass eine partielle vorzeitige Lösung der placenta bereits erfolgt war; dieselbe hätte bei einer übereilten Extraction leicht weitere Fortschritte machen können. Um das Leben der Mutter soweit als möglich zu sichern, wurde, wie das so häufig bei placenta praevia geschieht, auf das Kind keine Rücksicht genommen.

16. VI. 94. Es sind keine weiteren Blutungen aufgetreten. Die Temperatur der Wöchnerin ist normal.

23. VI. 94. Ungestörter Verlauf des Wochenbetts.

6. VII. 94. Es treten an einigen Tagen Temperatursteigerungen auf, die aber immer wieder abfallen, eine Ursache dafür ist nicht zu finden.

Die Involution des uterus ist eine sehr minimale. Der fundus uteri steht am 7. VII. 94, also 22 Tage post partum, noch in Nabelhöhe. Auf Druck ist Schmerzhaftigkeit nicht nachzuweisen.

Am 10. VII. 94 wird Patientin entlassen. Es wird ihr der Rath ertheilt, sich nach einiger Zeit zu einer eventuellen Operation einzufinden. Dieser Rath ist von der Patientin nicht befolgt worden.

Dieser Fall weicht insofern von dem ersten ab, als es sich hier um intramural sitzende Fibrome handelt. Bei solchen Fällen ist immer die grosse Gefahr der Nachgeburtsblutung vorhanden, weil die intramural sitzenden Fibrome besonders in der Nachgeburtszeit dadurch, dass die Gebärmutterwand sich unregelmässig, in ungeeigneter Weise und unvollkommen kontrahirt, zu Blutungen Veranlassung geben. Wir hatten also hier kein Hinderniss, welches den Austritt des Kindes erschwerte, sondern

hier war es die Veränderung des uterinen Gewebes, welche sich in der Nachgeburtsperiode in schädlicher Weise bemerkbar machen konnte. In Folge der durch die Tumoren bedingten Starre der Uteruswandung konnte ferner die Eröffnung des Muttermundes nur sehr langsam vor sich gehen. Sodann war es bereits am Ende der Schwangerschaft zu einer partiellen Lösung der placenta gekommen, ein Umstand, der die wiederholt aufgetretenen Blutungen veranlasst hatte. Endlich musste auch die Involution des uterus naturgemäss langsamer von Statten gehen.

Auch dieser zweite Fall lehrt, dass eine Conception bei Uterusfibromen wohl möglich ist und zwar sogar bei einem solchen uterus, dessen Muskelgewebe selbst von Fibromen durchsetzt ist, die bis an die mucosa uteri reichen können und dann das Endometrium pathologisch zu verändern pflegen. Indess werden in diesem Falle diese Veränderungen vor der Gravidität nicht erhebliche gewesen sein, da die Frau über unregelmässige Blutungen vor eingetretener Gravidität nicht berichtet hat. Weiter beweist der Fall, dass die Schwangerschaft ihr normales Ende erreichen und die Geburt ohne Schaden für die Mutter erfolgen kann, vorausgesetzt, dass die Therapie eine rationelle, den jeweiligen Verhältnissen angepasste ist. Hier musste unter allen Umständen bis zur vollkommenen Beendigung der Geburt die Behandlung eine exspectative sein, wenn nicht stärkere Blutungen zu einem energischen Eingriff aufforderten. Die Therapie musste analog der bei placenta praevia sein, deshalb wurde auch die Extraction selbst dann nicht gemacht,

als Zeichen von Asphyxie des Kindes bemerkbar waren, und es wurde vielmehr, wie dieses so oft bei vorliegendem Mutterkuchen geschehen muss, das Kind im Interesse der Mutter geopfert. Eine schnelle Entleerung des uterus würde wahrscheinlich eine atonische Blutung aus den oben angeführten Gründen zur Folge gehabt haben, eine Blutung, die für die Mutter eventuell verderblich hätte werden können.

Ist eine Gravidität mit Uterusfibromen komplizirt und hat dieselbe — von diesen Fällen soll hier nur die Rede sein — ihr regelrechtes Ende erreicht, so wird unser Verhalten im Allgemeinen von dem Sitz der Fibroide, manchmal auch von ihrer Beschaffenheit abhängig sein. Handelt es sich um hochsitzende Fibrome von grossem Umfang, durch welche die Nachbarorgane gefährdet werden, so muss man den Kaiserschnitt resp. die Porrooperation machen. Sitzen die Fibromknollen im kleinen Becken, so hängt der Grad der Geburtserschwerniss einmal naturgemäss von ihrer Grösse, zweitens aber auch ganz besonders von ihrer Consistenz ab. Sind die Fibrome weich, ödematös durchtränkt, sodass wir voraussetzen können, dass sie durch den vorangehenden Kopf platt gedrückt werden dürften, so werden wir selbst in solchen Fällen, wo das kleine Becken fast zu drei Viertel von Tumormassen erfüllt ist, wie in unserem ersten Fall — und in der Litteratur finden wir eine ganze Reihe von ähnlichen Beobachtungen — uns zuerst abwartend verhalten können und zusehen, ob der vorangehende Kopf das Fibrom platt zu drücken vermag. Freilich werden wir jeden Augenblick auf die Noth-

wendigkeit einer Laparatomie gefasst sein müssen. Bei den intramuralen Fibromen endlich wird ein durchgeführtes exspectatives Verhalten wohl stets am Platze sein.

Da wir ungefähr dieselben Verhältnisse, wie sie bei Complication der Schwangerschaft mit Fibromen des uterus bestehen, auch bei den fibrösen Polypen der Gebärmutter finden, so habe ich in der nunmehr folgenden Zusammenstellung ähnlicher in der Litteratur bekannt gewordener Fälle auch letzterer gedacht. Nicht berücksichtigt habe ich in der Litteratur die Fälle, in denen bei Myomen des uterus in der ersten Zeit der Schwangerschaft die Myomectomie gemacht wurde, da ja dann das Hinderniss weggenommen ist, welches der Austragung und Geburt des Kindes im Wege stand. Ausserdem habe ich auf eine genaue Wiedergabe der zusammengestellten Fälle, sowie auf den Hinweis analogen Verhaltens derselben mit den von mir beobachteten, weil es mir nicht in den Rahmen der Arbeit hineinzugehören scheint, verzichtet.

Litteratur.

1. Ausgetragener Foetus und Polypenbildung in einer Gebärmutter von Dr. Fiedler in Plauen. Schmidts Jahrbücher, 1843, Band XXXIX. No. 557.

2. Fall von einem die Niederkunft behinderndem Tumor im Becken; von T. C. W. Lever, Gehülfshebearzte an der Guy's Hospital Lying-in-Charité. Schmidts Jahrbücher. Band XXXIX. No. 558.

3. Gebärmutterpolyp bei gleichzeitiger Schwanger-

schaft von Dr. J. N. Eiselt, Kreisphysikus in Tabor. Schmidts Jahrbücher, Band XXVIII. No. 124.

4. Schwangerschaft complicirt mit einer fast die ganze Höhle des kleinen Beckens ausfüllenden Geschwulst von Dr. Th. Edw. Beatty. Schmidts Jahrbücher, Band XXXI. Jahrgang 1841. No. 94.

5. Verschliessung des Beckenkanals durch eine fibröse Geschwulst bei einer Gebärenden, mitgetheilt von Dr. Meissner in Leipzig. Schmidts Jahrbücher, 1842. Band XXXV. No. 611.

6. Clinique chirurgicale de l'hôpital de la Pitié, par J. Lisfranc. Tome III. Paris 1843. Béchet jeune. 8. 748 p. p.

7. Dystokie wegen fibröser Geschwulste der Gebärmutter; von Barnetche. (Journ. de Bordeaux. Septembre 1844.)

8. Ueber die fibrösen Körper des uterus; von F. Binard (Journ. de Brux. Janv.-Avril 1847).

9. Ueber Gebärmutterpolypen und deren Coexistenz mit Schwangerschaft; von H. Oldham (Guy's Hosp. Rep. April 1844).

10. Betrachtungen über die Uterinpolypen während der Schwangerschaft und nach der Entbindung; von Am. Forget (Bull. de thér. Avril 1846).

11. Verhandlungen der Gesellschaft für Geburtshilfe in Berlin. Dass. 1846 und 1847. G. Reimer. I. Jahrg. 8. IV. u. 184. S. Mit 4 lith. Taf. II. Jahrg. 8. VI. u. 267. S. mit 3 lith. Taf.

12. Beobachtungen über Geschwülste in Becken,

welche die Geburt hindern, von John. C. W. Lever (Guy's Hospital Reports. April 1842. No. XIV).

13. Geburt durch eine Geschwulst in der Beckenhöhle complicirt; von Spencer Thomson (Monthly Journ. Octbr. 1845).

Es ist bei diesem Fall zwar nicht die Diagnose auf ein Fibrom gestellt, allein scheint es sich nach der Beschreibung des Sitzes und der Art der Geschwulst sowie des Geburtsvorgangs wohl um ein solches gehandelt zu haben.

14. Wendung, während eine fibröse Geschwulst des uterus die Beckenhöhle ausfüllte, nachfolgende Ausstossung der Geschwulst; von Rankin (Monthl. Journ. July 1850).

15. Lehrbuch der Geburtshilfe von Fr. W. Scanzoni, Dr. d. Med., Doc. d. Gynaekol. u. s. w. zu Prag. Wien 1849. L. W. Seidel 8. I. Bd. XXII. und 400 S.

16. Ueber die Exstirpation der fibrösen Tumoren des uterus (Med. Times and. Gaz. Aug. 8. 1857). Fall 1 und 4.

17. Geburtsfälle komplizirt durch die Gegenwart von Uterusfibroiden; von Klapproth (Mon.-Schr. f. Geburtsk. XI. p. 85. Febr. 1858). Fall 1 und 2.

18. Ueber den Einfluss der Geschwülste der weiblichen Genitalien auf Schwangerschaft und Geburt von Dr. C. Habit (Wien. Ztschr. N. F. III. 41 u. 42. 1860).

19. Gestieltes Fibroid auf der Peritonealfläche des Uterusgrundes von Prof. Späth (Wien. Zeitschr. N. F. III. 10. 1860).

20. Verschwinden eines Fibroids im uterus nach der Entbindung; von Prof. M. Retzius (Hygiea Bd. 23. p. 190).

21. Ein Fall von Gebärmutterfibroid mit Schwangerschaft von Dr. Heiss (Bayer. ärztl. Intell. Bl. 33. 1861).

22. Klinik der Geburtskunde. Beobachtungen und Untersuchungen aus der Gebäranstalt zu München; von Dr. C. Hecker und Dr. C. Buhl. Leipzig 1861.

23. Ueber das Verhältniss der Fibroide zur Schwangerschaft und Geburt von Guéniot (Gaz. des Hôp. 43. 50. 53. 55. 1865). 2 Inaug.-Abhandlungen: Etcheverry „Traité des corps fibreux de l'utérus au point de vue de la grossesse, de l'accouchement et des suites des couches" (11. Janvier 1864) und: Dubar „des tumeurs fibreuses de l'utérus, qui compliquent la grossesse" (11. Mars 1864).

24. Abtrennung eines fibrösen Uteruspolypen bei einer Entbindung mit der Zange; von Dr. Pohl in Magdeburg. (Mon.-Schr. f. Geburtsk. XXV. p. 59. 1865).

25. Fälle von Complication des Uterusfibroids mit puerperalen Zuständen; nach O. Spiegelberg, Richelot, Schmidts Jahrbücher 1867. Bd. 135. No. 409.

26. Ueber die Schwangerschaft und Geburt complicirenden fibrösen Körper; von Guéniot (Gaz. des Hôp. 87. 88. 1868).

27. Prof. C. Hecker (Mon.-Schr. f. Geburtsk. XXVI. 6. p. 446. Dec. 1865) reponirte bei einer Erstgebärenden ein grosses Fibroid an der hinteren Gebärmutterwand, worauf die Geburt durch die Zange beendet werden konnte.

28. Multiple, eine erste Schwangerschaft complicirende Utero-Peritonealfibroide, deren eines die Becken-

excavation fast ausfüllte. Spontaner und für Mutter und Kind glücklicher Geburtsverlauf. Depaul in der Sitzung der Société imp. de chirurg. vom 29. Juill. 1868 (Gaz. des Hôp. 94. 1868).

29. Complication der Schwangerschaft mit Gebärmutterfibroid von Dr. P. M. Senderling (Philad. med. and. surg. Reporter XX. 2. p. 36. Jan. 1869.)

30. Ein Fall, bei dem ein Uterusfibroid nach der Geburt des Kindes für ein zweites Kind gehalten wurde, von Guéniot (Bull. de Thér. LXXI. p. 449. Nov. 30. 1866).

31. 119 Fälle von durch Uterusfibroide complicirter Schwangerschaft von Dr. Toloczinow (Wien. med. Presse X. 30. 1869). Von diesen 119 Fällen fand 98 Mal die Geburt am rechtzeitigen Ende der Schwangerschaft statt.

32. Ein Fall, wo eine Fibroidgeschwulst des uterus anfangs den Anschein eines zweiten, noch in der Gebärmutter befindlichen Foetus hatte; nach der Entbindung spontane Atrophie der fibrösen Geschwulst von Edmond Alling (Gaz. des Hôp. 92. 1869).

33. Complication der Schwangerschaft mit Gebärmutterfibroid von Dr. Faure (L'Union 140, 169).

34. Beiträge zur Lehre von den Uterusfibroiden; nach neueren Mittheilungen zusammengestellt von Dr. E. Schmiedt (Schmidt's Jahrbücher Band 151 No. 486, Jahrgang 1871).

35. Complication der Geburt mit Fibroid der Gebärmutter von Henry J. Yeld (Brit. med. Jorn. June 3, 1871).

36. Fall von Fibroma uteri mit Gravidität von J. van der Hoeven jr. (Ned. Tijdschr. v. Geneesk. 1. Afd. 37; Sept. 1871).

37. Fibroid der Gebärmutter mit Gravidität von Prof. O. Spiegelberg (Arch. f. Gynaekol. V. 1. p. 100 1873, Fall 4 und 5).

38. Schwangerschaft komplizirt mit Uterusfibroid von Dr. Guéniot (Bull. de Thér. LXXXII. p. 254 [Mars. 30] 1872).

39. Wirkung der Schwangerschaft auf die Uterusfibroide von Dr. J. R. Hardie (Med. Times and Gaz. July 15. 1871).

40. Unüberwindliches Hinderniss für die Geburt eines ausgetragenen Kindes durch ein Gebärmutterfibroid von Dr. Neuschler (Württemb. Corr. Bl. XLIII. 15. 1873).

41. Complication der Schwangerschaft und Geburt mit Myomen von Dr. Gaillard T. Thomas (Amer. Journ. of Obstetr. VIII. p. 606. Febr. 1876).

42. Complication der Geburt durch ein Gebärmutterfibroid von Henry M. Madge (p. 20—24) in den Transactions of the obstetrical Society of London. Vol. XVII. For the year 1875. London 1876. Ebenda p. 172—174 ein wandständiges verkalktes Fibroid der Gebärmutter als Geburtshinderniss von A. Wynn Williams.

43. Das Verhältniss der Fibrome zu Schwangerschaft und Geburt von Demarquay und Saint Vel (Gaz. de Paris 36. 46. 48. 51. 52. 1875).

44. Grössere Fibromyome in der Wand des Mutterhalskanals als Geburtshinderniss von Prof. Ed. Martin (Zeitschr. für Geburtsh. und Frauenkrankh. I. 2. p. 232 1875).

45. Ein Fall von ausgetragener Gravidität bei multiplen Uterusfibroiden von Guéniot (Schmidts Jahrb. 1876 Bd. 172 sub 533).

46. Ein Fall von intermittirender, mit 2 Schwangerschaften zusammenhängender Erscheinung fibröser Polypen von O. Larcher (Gaz. des Hôp. 6. 1876).

47. Fall von Complication einer Fussgeburt durch ein Fibroid von Dr. Edoardo Porro (Gaz. Lomb. XXXIII. 45. 46. 1873).

48. Fall von ausgetragener Gravidität bei Fibromyom des uterus. Fall 1. von Dr. August Martin (Beitr. zur Geburtsh. und Gynäkol. III. 2. p. 33. 1874).

49. Einige Fälle von Gravidität, komplizirt mit Uterusfibromen in der Arbeit von Dr. Adolphe Pinard: „Les contre-indications de la version dans la présentation de l'épaule, et des moyens, qui peuvent remplacer cette opération. Thèse présentée au concours pour l'agrégation par le Dr. Adolphe Pinard. Paris 1875. J. B. Baillière et fils. 8. 140 p. p.

50. Ein Fall von Geburtscomplication durch Uterusfibroid und placenta praevia von James R. Chadwick in Boston (Transactions of the american. gynecological Society. Vol. I. for the year 1876 p. 255—267).

51. Ausgetragene Schwangerschaft bei Fibroiden des uterus von J. A. Byrne (Obstetr. Journ. VI. p. 110 [No. 62] May 1878).

52. Complication der Gravidität mit einem intramuralen Fibroid des uterus von J. L. Suesserot (Philad. med. Times VIII. p. 171 [No. 239] Jan. 1877).

53. Ueber die Complication der Geburt durch Fibroide von W. S. Playfair (Obstetr. Journ. V. p. 116 [No. 50] May 1877).

54. Ein Fall von Uterusfibroid als Geburtshinderniss (lebendes Kind) von William Day (Transactions of the Obstetrical Society of London Vol. XXVII. for the year 1885. London 1886 p. 158). Ebenda p. 4 ein Fall von Sectio caesarea nach Porro von Haudfield Jones.

55. Ueber die Complication von Tumoren mit Gravidität von C. H. Stratz (Zeitschr. für Geburtsh. und Gynäkol. XII. 2. p. 262. 1886). Von den 12 Fällen, in denen Myome mit Gravidität complicirt waren, entzog sich einer der Beobachtung; in den noch übrig bleibenden 11 kam es vier Mal zur spontanen Unterbrechung der Schwangerschaft, 3 Mal wurde der Abortus eingeleitet, 2 Mal wurde der schwangere Uterus mit den Mosmen entfernt, je 1 Mal wurde die Myomotomie und die Enucleation des Myoms durch die Scheide in der Schwangerschaft gemacht, und nur in diesen beiden Fällen wurden lebende ausgetragene Kinder geboren. In den 13 Fällen von Complication mit Myomen bei der Geburt starben 7 Mütter, 2 erkrankten schwer im Wochenbett und nur 4 machten ein normales Wochenbett durch. Von 13 Kindern wurden 8 gerettet.

56. Zur Indikationsstellung der Porro-Operation von Dr. Hofmeier (Deutsche med. Wochenschr. XII.

30. 1886). Lebendes Kind bei uterus mit Fibromen durch Porro-Operation erzielt.

57. Spontaner Abgang eines Uterusmyoms am dritten Tage nach der Entbindung eines normal entwickelten Kindes. Spontanafgång af ett uterus-myom på 3: dje dygnet efter förlossningen, utan blödning; af A. Anderson (Hygiea XLIX. 8. Sv. läkaresällsk. förh. S. 149. 1887).

58. Gravidez complicada de fibroma do utero; parto a termo realisado pela craniotomia; expulsão espontanea do tumor durante o puerperio; fistula vesicovaginal; pelo Dr. J. Sant'Anna. (Bol. da Soc. de med. e cir. do Rio de Jan. III. 8. p. 195. Agosta 1888).

59. Stort uterusfibrom som Födsels-Komplication; af N. Tuxen (Hosp.-Tid. 3. R. VII. 24. 1889). Wendung — Lebendes Kind.

60. Dystocie due à la présence d'un myôme inséré sur la partie postérieure du segment inférieur de l'utérus; putréfaction du foetus; présentation du siège; extraction à l'aide du basiotribe; — mort au 17e jour; par A. Ribemont — Dessaignes (Ann. de Gynécol. XXXIII. p. 241. Avril 1889) 63 cm. lange Frucht.

61. Zur Behandlung der durch Myome complicirten Schwangerschaft und Geburt von Dr. Theodor Landau in Berlin (v. Volkmanns Samml. klin. Vortr. N. F. No. 26. 1891). Fall von ausgetragener Gravidität (das (das Kind wog 3500 gr.) complicirt mit multiplen Myomen, bei dem sectio caesarea mit gutem Erfolg für Mutter und Kind gemacht wurde.

62. Three cases of caesarean section, one of which necessitated Porros operation; by H. F. Biggar, Cleveland (New-York med. Record XXXVIII. 13. Sept. 27. 1890). Fall 2.

63. Das Myom des uterus als Geburtshinderniss; von Prof. Hüter in Marburg (Berl. klin. Wochenschr. XXIX. 6. 1892). Fall von Gravidität durch Myom complicirt. Bei der Geburt wurde Wendung gemacht und ein normal grosses männliches Kind extrahirt.

64. Trois cas d'opération césarienne; par de Ott, Pétersbourg (Ann. de Gynécol XXXVIII. p. 161. Sept. 1892). Fall 1.

65. Das Cervixmyom unter der Geburt von M. B. Freund in Breslau (v. Volkmanns Samml. klin. Vortr. N. F. No. 68. März 1893).

66. Verlegung der Beckenhöhle durch ein grosses Cervicalmyom. — Porro; von Dr. Th. Voigt (Münch. med. Wochenschr. XL. 22. 1893).

67. Die Complication von Schwangerschaft mit Myomen; von Dr. M. Hofmeier (Sitz.-Ber. d. phys.-med. Ges. zu Würzb. 3. p. 37. 1893).

69. Uterusmyom und Gestation; von L. Kleinwächter (Ztschr. f. Geburtsh. u. Gynäkol. XXXII. 2. p. 191. 1895).

Ehe ich schliesse, möchte ich es nicht unterlassen, auch an dieser Stelle meinem hochverehrten Lehrer, Herrn Geheimrath Dohrn, für die Anregung zu dieser Arbeit, sowie für die Ueberlassung der beiden Fälle meinen verbindlichsten Dank auszusprechen.

Auch Herrn Dr. Rosinski sage ich für das Interesse, das er meiner Arbeit geschenkt, meinen besten Dank.

Thesen.

1. Die exstirpatio uteri totalis per vaginam ist zur radikalen Heilung des Uteruscarcinoms jeder anderen Operation vorzuziehen.
2. Bei Sinusthrombose infolge von eiteriger Mittelohrentzündung ist die Eröffnung des sinus und Unterbindung der vena jugularis interna indicirt.

In nebenstehenden Abbildungen ist der uterus roth gezeichnet, die Tumoren blau.

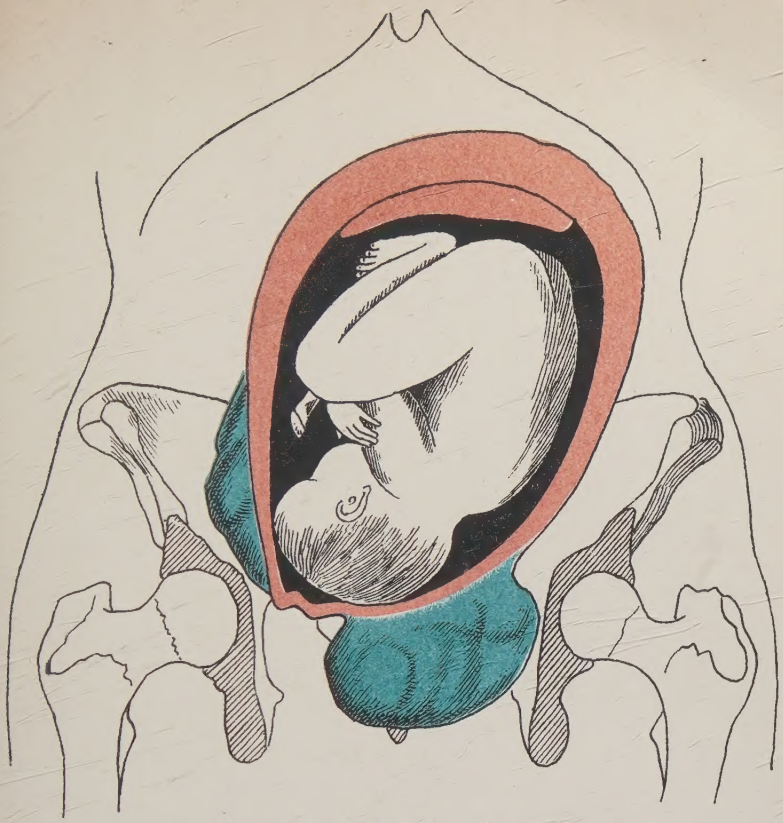

Fig. 1.

Fig. 2.

Lebenslauf.

Am 28. November 1868 wurde ich, Kurt Schmarsow, Sohn des verstorbenen Königl. Bauraths Rudolf Schmarsow, zu Lyck in Ostpreussen, Regierungsbezirk Gumbinnen, geboren. Meine Schulbildung genoss ich bis zu meinem 15. Lebensjahre am Königl. Gymnasium zu Lyck, von da ab, als mein Vater von Lyck nach Neidenburg in Ostpr. versetzt wurde, am Königlichen Gymnasium zu Hohenstein in Ostpr., wo ich am 9. März 1891 das Abiturientenexamen bestand. Darauf studirte ich in meinem ersten Semester in Berlin Jura, gab jedoch dieses Studium October 1891 auf, um mich in Königsberg dem der Medicin zu widmen. Hier bestand ich am 21. Juli 1893 die ärztliche Vorprüfung und beendigte am 10. Juli 1896 das Staatsexamen. Am 23. Juli 1896 legte ich das examen rigorosum ab.

Während meiner Studienzeit besuchte ich die Vorlesungen und Kliniken folgender Herren Professoren und Dozenten:

H. Braun, M. Braun, Caspary, Dohrn, v. Esmarch, Hermann, Hilbert, Jaffe, Kuhnt, Lange, Liehtheim, Lossen, Lürssen, Münster, Nauwerck, Neumann, Ostmann, Podack, Rosinski, Samter, Schneider, Schreiber, Stieda, Storp, Treitel, Zander.

Allen diesen Herren, meinen hochverehrten Lehrern, spreche ich meinen herzlichsten Dank aus.